

À compléter et retourner à : **AFVAC, 40 Rue de Berri - 75008 PARIS**

DOCTEUR .....

ADRESSE .....

TÉL/FAX .....

E-MAIL (individuel)\* .....

EXERCICE  LIBÉRAL  SALARIÉ

N° ADHÉRENT AFVAC .....

N° D'ORDRE NATIONAL .....

**FRAIS D'INSCRIPTION**

Tous nos prix sont TTC : TVA à 8%

- ▶ Adhérent AFVAC **295 €**
- ▶ Étudiant adhérent AFVAC **147,50 €**
- ▶ Non-adhérent AFVAC **383,50 €**

Frais de pauses et déjeuner inclus

Inscription possible en ligne sur [www.afvac.com](http://www.afvac.com) Chèque bancaire à l'ordre de l'AFVAC Carte de crédit VISA - MASTERCARD :  Date d'expiration : Cryptogramme visuel (au dos) : Signature :  Virement bancaire au compte BNP - IBAN : FR76 3000 4008 0400 0226 3656 236 - BIC : BNPAFRPPAA

N° de TVA européen de l'AFVAC : FR 13321592701. Une facture vous sera adressée faisant ressortir la TVA récupérable.

Renseignements FIF-PL / Actaliens : Numéro organisme de formation AFVAC : 11 75 170 63 75 / N° de SIRET AFVAC : 321 592 701 000 31

\*Champs indispensables pour recevoir les documents inhérents à la formation

## GRANDS PARTENAIRES DE L'AFVAC 2019



AFVAC  
40 rue de Berri - 75008 PARIS  
Tél. : 01 53 83 91 60 - Fax : 01 53 83 91 69  
E-mail : [contact@afvac.com](mailto:contact@afvac.com)

2020

CYTOLOGIE CHEZ LE CHIEN ET LE CHAT

LE GOSIER - 28-29 MARS 2020

[www.afvac.com](http://www.afvac.com)[www.afvac.com](http://www.afvac.com)

2020

CYTOLOGIE  
CHEZ LE CHIEN ET LE CHAT

LE GOSIER - 28-29 MARS 2020

Association reconnue d'utilité vétérinaire

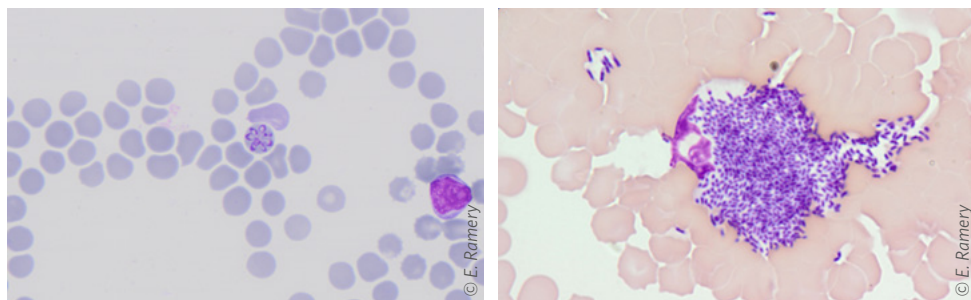
Au terme de cette formation, vous serez capable de reconnaître les lésions directement accessibles les plus courantes en pratique vétérinaire. Vous aurez acquis une démarche systématique qui vous permettra de vous orienter y compris sur des lésions pour lesquelles le tissu ou l'organe d'origine n'est pas certain. Vous serez également capable de reconnaître les situations où la cytologie ne permet pas de conclure et où des examens complémentaires s'imposent.

## ► DU SAMEDI 28 AU DIMANCHE 29 MARS 2020

### LA CRÉOLE BEACH HOTEL

Pointe de la Verdure - 97190 Le Gosier (Guadeloupe)

Tél. : 05 90 90 46 46 • E-mail : reservation@creolebeach.com



## ACCREDITATION FCV

### Objectifs pédagogiques

Être capable de :

- reconnaître les lésions directement accessibles les plus courantes en pratique vétérinaire ;
- reconnaître les situations où la cytologie ne permet pas de conclure et où des examens complémentaires s'imposent.

### Modalités d'apprentissage

9h d'exposé.

### Contrôle d'acquisition des connaissances

QCM pour valider les acquis.  
Attestation de suivi de formation.

### Validation

Cette formation vous apporte 0.45 CFC, valeur qui sera doublée si la note obtenue lors de l'évaluation des connaissances est supérieure à la moyenne.

### Renseignements scientifiques

Maud MONTIGNY  
E-mail: montigny.afvac.ag@gmail.com

### Renseignements inscriptions

Bernadette HUDÉ  
Tél : 01 53 83 91 62  
E-mail : bhude@afvac.com

## SAMEDI 28 MARS

13 h 30 - 14 h 00 **Accueil des participants**

14 h 00 - 15 h 30

Généralités : réaliser une lame de qualité, régler le microscope, identifier les zones de la lame qui sont informatives, reconnaître les différents types cellulaires - E. RAMERY

15 h 30 - 16 h 00 **Pause**

16 h 00 - 17 h 30

Frottis de sang : les résultats de l'automate, un microhématocrite, un test d'agglutination, un test au NMB, les éléments figurés du sang normal, les principales anomalies et l'orientation du diagnostic - E. RAMERY

18h30

**Cocktail**

## DIMANCHE 29 MARS

08 h 30 - 10 h 00

Reconnaître un abcès, un kyste épidermoïde, un lipome, une hyperplasie sébacée, une tumeur des cellules basales, les différents types de tumeurs des cellules rondes, un sarcome des tissus mous et un carcinome  
E. RAMERY

10 h 00 - 10 h 30 **Pause**

10 h 30 - 12 h 00

Ganglions : un ganglion réactionnel, un lymphome de haut grade, la présence de cellules métastatiques, les différents types d'adénite - E. RAMERY

12 h 00 - 14 h 00 **Déjeuner**

14 h 00 - 15 h 30

Effusions : un exsudat d'origine septique, une effusion carcinomateuse, une hyperplasie mésothéliale réactionnelle. Distinguer une effusion clairement lymphomateuse d'une effusion lymphoïde le plus probablement bénigne.  
E. RAMERY

15 h 30 - 16 h 00 **Pause**

16 h 00 - 17 h 30

Urine : interpréter la tigelette en regard de la densité urinaire. Identifier une lithiase, une infection urinaire et un processus tumoral. - E. RAMERY

## CONFÉRENCIER

E. RAMERY (DV, Dip. ECVCP, Dip. ACVP, PhD)